Aspectos Imagiológicos do Carcinoma Metaplásico da Mama

Donato, Henrique; Costa, Rui Alves; Belo Oliveira, Pedro; Gonçalo, Manuela; Caseiro Alves, Filipe

Serviço de Imagem Médica, Centro Hospitalar e Universitário de Coimbra, Faculdade de Medicina de Coimbra

Introdução

O carcinoma metaplásico (CMM) é uma forma rara de cancro da mama. Doença heterogénea, com diferentes subtipos, que apresentam um componente não-glandular. Geralmente agressivo, o CMM tem pior prognóstico que o cancro da mama mais prevalente.

Objectivos: rever os aspectos imagiológicos e principais características clínicas e histológicas do CMM.

Materiais e Métodos

Revisão iconográfica de casos do CHUC representando diferentes subtipos de CMM, entre 2008 e 2013.

Resultados

Clínica

- Diagnosticado geralmente como um nódulo palpável
- Doentes mais jovens do que carcinoma ductal invasivo (CDI)
- Maiores dimensões na altura do diagnóstico que o CDI (Fig.1)
- Menor tendência para disseminação linfática
- Maior tendência para metastização por via hematógena

Histologia

- Classificação histopatológica é variável (Tabela 1).
- Menor expressão de receptores hormonais e HER2

OMS	Wargotz & Norris
▪ Epitelial ▪ Misto: - Monofásico - Bifásico	▪ Fusocelular ▪ Escamoso ▪ Carcinossarcoma ▪ Produtor de matriz ▪ CMM com osteoclastos gigantes
▪ Variante "fibromatose-like"	

Tabela 1 – Classificações histopatológicas do CMM.

Imagiologia

Aspectos em Mamografia:

- Nódulo denso, com margens mais circunscritas que o CDI (Fig.2)
- Frequentemente sem calcificações (Fig.2), mas se presentes amorfas (Fig.1) ou pleomórficas

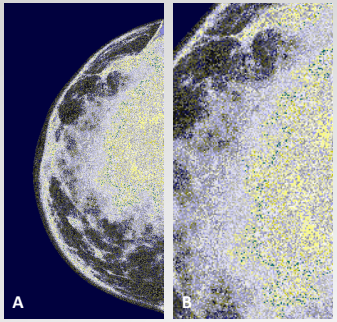

Fig.1 A – Aumento de densidade da mama direita, com retracção e espessamento dos tegumentos e calcificações amorfas em relação com a matriz condróide (ampliação – **B**). CMM produtor de matriz.

Fig.2 – Arpão colocado em nódulo de margens parcialmente bem definidas na UQS da mama esquerda. Caso de CMM com células fusiformes.

Aspectos em Ecografia:

- Nódulo sólido hipoecogénico (Fig.3 e 4), heterogéneo ou complexo com áreas quísticas (Fig.5 e 6)
- Aspecto mais benigno que o CDI (Fig.3), margens podem ser circunscritas ou irregulares
- Geralmente com realce posterior dos ecos (Fig.4)

Fig.3 – Nódulo sólido, hipoecogénico, regular, no QSE da mama direita. Caso de CMM tipo "fibromatose-like".

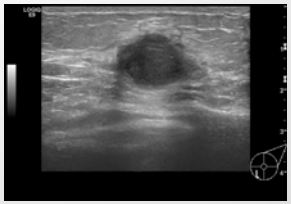

Fig.4 – Nódulo sólido, heterogéneo, com reforço posterior dos ecos, no QII da mama esquerda. Caso de CMM tipo escamoso.

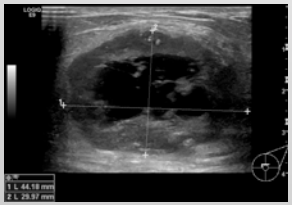

Fig.5 – Volumoso nódulo sólido retro-areolar esquerdo, ovalado, de contornos regulares e área quística central. Caso de CMM do tipo carcinossarcoma.

Fig.6 – Nódulo com área quística central mais exuberante, localizado na UQS da mama esquerda. Caso de CMM do tipo escamoso.

Aspectos em Ressonância Magnética (Fig.7):

- Hipointensidade em T1
- Hiperintensidade em T2
- Realce heterogéneo ou em anel, com curva tipo II ou III

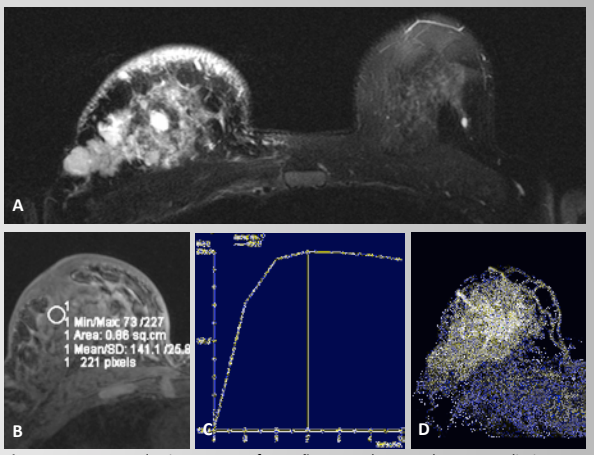

Fig.7 – Mesmo caso da Fig.1. Extensa formação tumoral ocupando a mama direita, sem sinais de invasão do peitoral. **A –** Hiperintensidade em T2. **B a D –** Apresenta realce heterogéneo, com curva de tipo II (**D** – MIP).

Correlação Histologia - Imagem

Fusocelular	Margens circunscritas (Fig.2)
Adenocarcinoma	Margens irregulares
Escamoso	Áreas quísticas (Fig.6)

Tabela 2 – Aspectos mais frequentes de cada componente do CMM.

Conclusões

O CMM é uma doença rara e pouco conhecida. A heterogeneidade e as diferenças relativamente ao carcinoma da mama mais prevalente, como o pior prognóstico, justificam o interesse nesta entidade.

Bibliografia:

Choi BB, Shu KS. Metaplastic carcinoma of the breast: multimodality imaging and histopathologic assessment. Acta Radiol. 2012;53(1):5-11.
Esbah O, Turkoz FP, Turker I, Durnali A, Ekinci AS, Bal O, et al. Metaplastic breast carcinoma: case series and review of the literature. Asian Pac J Cancer Prev. 2012;13(9):4645-9.
Leddy R, Irshad A, Rumboldt T, Claver A, Campbell A, Ackerman S. Review of metaplastic carcinoma of the breast: imaging findings and pathologic features. J Clin Imaging Sci. 2012;2:21.
Tse GM, Tan PH, Putti TC, Lui PC, Chaiwun B, Law BK. Metaplastic carcinoma of the breast: a clinicopathological review. J Clin Pathol. 2006;59(10):1079-83.
Yang WT, Hennessy B, Broglio K, Mills C, Sneige N, Davis WG, et al. Imaging differences in metaplastic and invasive ductal carcinomas of the breast. AJR Am J Roentgenol. 2007;189(6):1288-93.

Contacto: donato.henrique@gmail.com